

# ДЕТСКАЯ ХИРУРГИЧЕСКАЯ СТОМАТОЛОГИЯ

*Для студентов  
учреждений высшего  
медицинского  
образования*

---

# ДЕТСКАЯ ХИРУРГИЧЕСКАЯ СТОМАТОЛОГИЯ

*Допущено  
Министерством образования  
Республики Беларусь в качестве  
учебного пособия для студентов  
учреждений высшего образования  
по специальности «Стоматология»*

*Под редакцией А.К. Корсака*



Минск  
«Вышэйшая школа»  
2013

УДК 616.31-053.2-089(075.8)

ББК 56.6я73

Д38

Авторы: А.К. Корсак, А.Н. Кушнер, Т.Н. Терехова, Ю.В. Зенькевич

Рецензенты: кафедра челюстно-лицевой хирургии Белорусской медицинской академии последипломного образования (заведующий кафедрой доктор медицинских наук, профессор *А.С. Артюшкевич*); декан стоматологического факультета Витебского государственного медицинского университета кандидат медицинских наук, доцент *С.А. Кабанова*

*Все права на данное издание защищены. Воспроизведение всей книги или любой ее части не может быть осуществлено без разрешения издательства*

**Детская хирургическая стоматология : учеб. пособие /**  
Д38 А.К. Корсак [и др.]; под ред. А.К. Корсака. – Минск :  
Выш. шк., 2013. – 527 с.: ил.  
ISBN 978-985-06-2334-8.

На современном уровне изложено обезболивание при хирургических вмешательствах, а также вопросы этиологии, патогенеза, классификации, клиники, диагностики и лечения детей с воспалительными заболеваниями, травмами, опухолями и врожденными пороками развития в челюстно-лицевой области. Большое внимание уделено профилактике и медицинской реабилитации детей с данными патологиями.

Предназначено для студентов стоматологических факультетов медицинских учреждений высшего образования.

УДК 616.31-053.2-089(075.8)

ББК 56.6я73

ISBN 978-985-06-2334-8

© Оформление. УП «Издательство  
“Вышэйшая школа”», 2013

## ПРЕДИСЛОВИЕ

---

Учебное пособие «Детская хирургическая стоматология» написано преподавателями кафедры стоматологии детского возраста Белорусского государственного медицинского университета. Оно вообрало в себя опыт работы базовых медицинских учреждений кафедры и других клиник челюстно-лицевой хирургии Республики Беларусь, а также более чем 25-летний опыт преподавания этой дисциплины.

В пособии изложены все основные разделы детской хирургической стоматологии и челюстно-лицевой хирургии: особенности обезболивания при хирургических вмешательствах в челюстно-лицевой области, воспалительные заболевания, травмы, опухоли и врожденные пороки развития челюстно-лицевой области у детей. При изложении каждой темы особое внимание было уделено этиологии, патогенезу, клинической картине, методам диагностики, лечения и медицинской реабилитации детей с вышеуказанными заболеваниями. Также рассмотрены вопросы профилактики хирургических заболеваний челюстно-лицевой области в детском возрасте, особенно воспалительных заболеваний одонтогенной природы и врожденных пороков развития. Изучение предоставленного материала поможет студентам освоить практические навыки, необходимые для дальнейшей работы в области поликлинической и госпитальной детской хирургической стоматологии.

Данная дисциплина преподается на 4-м и 5-м курсах медицинских вузов. К этому времени студенты уже знакомы с общей и оперативной хирургией, микробиологией, фармакологией, разделами хирургической стоматологии, челюстно-лицевой хирургии и др. Поэтому лечение детей с отдельными нозологическими формами заболеваний раскрывается комплексивно, часто в виде схемы. Не описывался подробно и каждый из хирургических методов лечения заболеваний челюстно-лицевой области у детей. Это не предусмотрено учебной программой и может быть изучено при дальнейшем обучении в клинической ординатуре.

Содержание учебного пособия соответствует учебной программе преподавания стоматологии детского возраста и про-

филактики стоматологических заболеваний, утвержденной Министерством здравоохранения Республики Беларусь и предназначенной для студентов стоматологических факультетов медицинских учреждений высшего образования. В его создании принимали участие: доцент А.К. Корсак («Предисловие», гл. 1–8), профессор Т.Н. Терехова (гл. 1, гл. 6 п. 6.5.6), доцент А.М. Кушнер (гл. 1, гл. 6 п. 6.5.6), ассистент Ю.В. Зенькевич (подготовка и оформление иллюстративного материала).

Большая часть иллюстративного материала, использованного в издании, подготовлена авторами, лишь некоторый материал заимствован из других источников.

Данное учебное пособие является первым опытом издания подобной учебной литературы в Республике Беларусь, поэтому авторы с благодарностью примут все замечания, предложения и рекомендации, направленные на его совершенствование.

# ОБЕЗБОЛИВАНИЕ ПРИ ХИРУРГИЧЕСКИХ ВМЕШАТЕЛЬСТВАХ В ЧЕЛЮСТНО-ЛИЦЕВОЙ ОБЛАСТИ

Проблема обезболивания при хирургических вмешательствах является одной из самых актуальных в детской стоматологии. Это связано с тем, что у детей большая лабильность психических реакций, быстрая иррадиация возбуждения, непереносимость болевых ощущений и др. Отрицательные эмоции, связанные с болью, незнакомой обстановкой и прочим, вызывают у детей чувство страха, что может сформировать негативное отношение к стоматологу, в том числе и к хирургу-стоматологу, на всю дальнейшую жизнь. В настоящее время работа стоматолога-хирурга невозможна без достаточно эффективной защиты ребенка анестезиологическими методами от психического перенапряжения, страха и боли. В зависимости от возраста ребенка врач-стоматолог должен определить вид обезболивания (общее, местное), выбрать местный анестетик и рассчитать его дозировку, оказать помощь в случае возникновения осложнений, а также обладать мануальными навыками техники проведения местной анестезии в челюстно-лицевой области.

### 1.1. Местное обезболивание

*Местная анестезия* – ведущий вид обезболивания в стоматологии. Она показана во всех случаях при выполнении стоматологических вмешательств, сопровождающихся болевой реакцией, кроме непереносимости пациентом местного анестетика. В детской стоматологической практике применяются следующие (неинъекционные и инъекционные) виды местного обезболивания.

К неинъекционным методам анестезии относят:

- физический – замораживание мягких тканей хлорэтилом, а также электроодонтоанальгезия;
- химический – аппликационная анестезия;
- физико-химический – электрофорез 2% лидокаина, 2% новокаина и др.

**Аппликационная (терминальная, поверхностная) анестезия** осуществляется путем нанесения анестезирующих средств на поверхность тканей. Обычно используются те анестетики, которые хорошо проникают через слизистую оболочку полости рта. Пропитывая поверхностные слои ткани, они блокируют расположенные в этих слоях рецепторы и терминальные части периферических нервных волокон.

Показания к аппликационному обезболиванию:

- обезболивание места вкола иглы перед инъекционной анестезией;
- экстракция подвижных временных зубов с резорбированными корнями при их физиологической смене;
- удаление небольших доброкачественных новообразований на слизистой оболочке полости рта (папиллома, локальный гипертрофический гингивит и др.);
- вскрытие подслизистых абсцессов и др.

Местные обезболивающие средства для аппликационной анестезии выпускаются в виде гелей, мазей и спреев. Анестетик наносят на высушенную слизистую оболочку полости рта с помощью марлевой полоски или ватного шарика, а также путем распыления из специального баллончика.

Для этого используют *1–2% раствор пиромекаина; 3% гель лидокаина; 5% пиромекаиновую мазь; 2–3% лидокаиновую мазь; 10% лидокаин или ксилокаин* в виде аэрозоля и др.

Несмотря на атравматичность, этот метод обезболивания имеет недостатки. Анестетик может вызвать жжение, при вдыхании спрея – осиплость голоса. Смешиваясь со слюной, он растекается по полости рта, вызывая ненужное чувство онемения. Если ребенок проглотит слюну с анестетиком, могут возникнуть рвотный рефлекс и нарушение вкусовых ощущений. Поэтому в детской стоматологической практике нужно очень осторожно пользоваться местными анестетиками в виде спрея, особенно у маленьких детей. Их лучше применять в полости рта у детей старше 2–3 лет. Использовать анестетик-спрей рекомендуется только на выдохе. Наступление действия местных анестетиков, выпускаемых в виде растворов и спрея, начинается через 30–40 с, а после применения мазей или гелей требуется не менее 2 мин.

Осложнения. Анестетики для поверхностной анестезии из-за высокой концентрации, необходимой для обеспечения процесса их проникновения в ткани, и свойственного им сосудорасширяющего действия быстро всасываются в кровь и могут создать

токсическую концентрацию. Это характерно в большей степени для водорастворимых средств (*пиромексин, дикаин*), в меньшей – для плохо растворимых в воде средств (на бензокаиновой и лидокаиновой основах). Применение аппликационных анестетиков зачастую сопровождается не только местными, но и системными токсическими эффектами.

К инъекционным методам обезболивания относят инфильтрационную и проводниковую анестезии. Инъекционное обезболивание направлено на исключение болевой чувствительности соответствующего участка тела путем введения раствора анестетика: вблизи периферических нервных волокон и их окончаний – инфильтрационная анестезия; вблизи нервного ствола – проводниковая анестезия.

Чтобы получить эффективное и безопасное местное обезболивание, необходимо:

- тщательно собрать анамнез, включая аллергологический и фармакологический, провести оценку общего состояния пациента;

- оценить характер, объем и продолжительность стоматологического вмешательства (лечение или удаление зуба, операция и др.). В зависимости от общего состояния пациента, его возраста и особенностей стоматологического вмешательства выбрать вид анестезии, анестетик, количество обезболивающего раствора;

- иметь четкое представление об анатомо-топографических особенностях участка, куда будет вводиться анестетик;

- осуществлять инъекции только в том кабинете, где будет проводиться стоматологическое вмешательство; обезболивание в другом кабинете недопустимо;

- дезинфицировать полость рта перед анестезией антисептиком (как минимум почистить зубы);

- обезболить место вкола иглы аппликационной анестезией перед проведением инъекции; предупредить пациента об этом, чтобы укол не был для него неожиданностью;

- предпринять меры по предупреждению аллергической реакции в случае отягощенного аллергологического анамнеза. В настоящее время для определения индивидуальной чувствительности к анестетику широко используют реакцию деструкции тучных клеток (РДТК). Реакция отрицательна, если количество разрушенных клеток не превышает 10%. РДТК проводится в аллергических кабинетах, отделениях и т.п.



- оценить общее и местное состояния пациента после анестезии; объяснить ребенку, что вмешательство будет полностью безболезненным, и реагировать на тактильные ощущения не надо;

- начинать стоматологические манипуляции только при наступлении полного обезболивания;

- оценить состояние пациента после оперативного вмешательства, указать ему и его родителям время окончания действия местного обезболивания, препараты, которые необходимо принять дома при появлении боли.

Инъекционный инструментарий для детей: одноразовые пластмассовые шприцы на 2 или 5 мл; карпульные шприцы; одноразовые инсулиновые шприцы.

Детский стоматолог должен иметь как минимум две различные группы анестетиков.

1. Растворы анестетиков без вазоконстрикторов:

- 1–2% *растворы новокаина*, 2% *раствор лидокаина*;

- препараты на основе 4% *раствора артикаина (Septanest SVC)*;

- 3% *раствор метивакаина гидрохлорида (Scandonest SVC)*.

2. Растворы анестетиков с вазоконстриктором:

- на основе *лидокаина (Lignospan SP, Lignospan forte, Xylonor 2% NA)*;

- на основе 4% *артикаина (Septanest 4% N; Ubistesin, Ultracain D-S)*;

- на основе *метивакаина (Scandonest 2% SP, Scandonest 2% NA)*.

Детям до 5 лет вводят анестетик без вазоконстрикторов. В обезболивающий раствор для инфильтрационной анестезии адреналин не добавляется, поскольку в пятилетнем возрасте преобладает тонус симпатической иннервации, а адреналин может резко повышать артериальное давление, нарушать сердечный ритм, вплоть до фибрилляции желудочков сердца. Под его влиянием возможно также резкое сужение сосудов органов брюшной полости и кожи, что вызывает дрожь, резкую бледность, липкий холодный пот и обморочное состояние.

Детям старше 5 лет можно вводить анестетик с вазоконстриктором в концентрации 1 : 200 000 и менее. Дети этого возраста хорошо переносят введение адреналина. Однако его применение требует осторожности, так как хорошо развитая васкуляризация головы и лица способствует быстрому всасы-

ванию анестетика в кровяное русло, проявлению резорбтивного действия при передозировке препарата.

**Инфильтрационная анестезия** (от лат. *infiltratio* – пропитывание) осуществляется за счет «пропитывания» обезболивающим раствором тканей при инъекции. Анестетик блокирует нервные волокна, непосредственно иннервирующие данный участок. Порозность костной ткани, обуславливающая хорошую всасываемость анестетика (особенно на верхней челюсти), является причиной широкого применения этого вида анестезии в детской стоматологической практике.

Показания к инфильтрационному обезболиванию:

- удаление всех молочных зубов на верхней челюсти и фронтальной группы зубов на нижней челюсти;
- вскрытие поддесневых и субпериостальных абсцессов;
- удаление небольших доброкачественных опухолей и опухолеподобных образований на слизистой и альвеолярном отростке (папиллома, фиброма, ретенционная киста и т.д.);
- хирургическая обработка ран мягких тканей;
- пластика уздечек губ и языка и др.;
- репозиция и фиксация зубов при травме и т.д.

Все это возможно при уравновешенном психоэмоциональном статусе ребенка.

Техника проведения инфильтрационной анестезии:

- отвлечь внимание пациента;
- попросить ребенка сделать глубокий вдох перед вколом иглы;
- ввести небольшое количество анестетика сразу же после вкола иглы (анестетик вводить медленно, со скоростью не более 1 мл каждые 15–20 с для предотвращения развития системных реакций и меньшей болезненности);
- нельзя делать инъекцию неожиданно для ребенка.

Для внутривитальной анестезии у детей могут быть использованы как короткие, так и длинные инъекционные иглы. Более длинные иглы рекомендуются для проводниковой анестезии.

**Проводниковое (регионарное) обезбоживание** предполагает введение анестетика по ходу нервных стволов и сплетений. При этом возникает блок проведения возбуждения по нервным волокнам, что сопровождается утратой чувствительности иннервируемой ими области (зона иннервации).

Показания к проведению проводниковой анестезии:

- удаление временных и постоянных зубов на верхней и нижней челюстях;

- цистотомия и цистэктомия;
- хирургическая обработка ран;
- шинирование при переломах челюстей;
- лечение зубов (при неэффективности других методов анестезии);
- удаление новообразований и др.

В детской стоматологической практике из всех видов проводниковой анестезии чаще всего используются нёбная, резцовая и мандибулярная.

*Нёбная анестезия.* Вкол иглы производят на середине расстояния от шейки последнего зуба до нёбного шва, отступая на 0,5 мм от линии *A*, или в угол между нёбным и альвеолярным отростками верхней челюсти (вводится обычно 0,5 мл раствора анестетика). Зона обезболивания: слизистая оболочка и надкостница половины твердого нёба до середины клыка.

*Резцовая анестезия.* Вкол иглы производят за резцовым сосочком (вводится 0,1–0,2 мл раствора анестетика). Зона обезболивания: слизистая оболочка и надкостница твердого нёба от середины клыка справа до середины клыка слева.

*Мандибулярная анестезия.* Из-за анатомических особенностей строения нижней челюсти у детей (нижнечелюстное отверстие находится на уровне жевательной поверхности нижних моляров) (рис. 1) она проводится одним из трех способов:

- вкол иглы осуществляется в латеральный скат крылочелюстной складки на уровне жевательной поверхности нижних последних моляров;
- если нет зубов, игла вкалывается в латеральный скат между средней и нижней третью крылочелюстной складки;

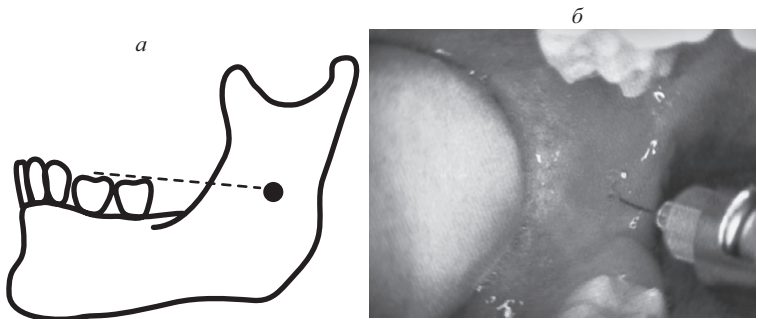


Рис. 1. Особенности (а) и техника проведения (б) мандибулярной анестезии у детей

- пальпируется указательным пальцем ретромолярная ямка, игла вкалывается на середине ногтя в латеральный скат крылочелюстной складки.

В детском возрасте часто используют следующий способ мандибулярной анестезии. Врач вводит большой палец левой руки в полость рта и опирается на нижние моляры, а указательным пальцем фиксирует нижнюю челюсть снаружи (страховка при возможном движении ребенка).

Во всех случаях кончик иглы проводится до кости. Шприц находится на зубах с противоположной стороны, вводят не более 4 мл анестетика (в среднем 2–3 мл).

Зона обезболивания: слизистая оболочка и надкостница альвеолярного отростка с язычной стороны на половине челюсти; передние 2/3 половины языка; половина нижней губы; все зубы на соответствующей половине нижней челюсти; слизистая и надкостница с вестибулярной стороны альвеолярного отростка, кроме зоны у моляров, что требует дополнительного проведения инфильтрационной (щечной) анестезии, поскольку она иннервируется щечным нервом.

Применение мандибулярной анестезии у детей позволяет безболезненно провести оперативное вмешательство в зоне иннервации блокируемых нервов. Для проводниковой анестезии у детей пользуются 1–2% растворами новокаина, лидокаина тримекаина, 4% растворами ультракаина, септонеста и прочими анестетиками (в зависимости от возраста ребенка). Широкое применение в стоматологической практике ультракаина и его аналогов значительно сузило сферу применения проводниковой анестезии в челюстно-лицевой области (ЧЛО) у детей.

Проводниковая и инфильтрационная анестезии могут вызывать осложнения общего и местного характера

#### **Общие осложнения.**

**Токсический шок** может быть вызван передозировкой местных анестетиков из-за их применения в неоправданно повышенных концентрациях и большой общей дозировке, а также при попадании раствора анестетика в ток крови. В результате этого в крови возникает высокая концентрация анестетика, которая способна вызвать отравление. Для предупреждения внутрисосудистого введения анестетика необходимо проводить аспирационную пробу.

Неотложная помощь:

- придать пациенту горизонтальное положение и обеспечить приток свежего воздуха;

- ввести барбитураты короткого действия (*бензобарбитал*) или транквилизаторы (*нитрозепа́м*), глюкокортикоиды (1–2 мг/кг *преднизолона*) внутривенно. При гипотензии – 0,5 мл 0,1% раствора *адреналина* внутривенно; при брадикардии – 0,5–1,0 мг *атропина* подкожно. При необходимости провести искусственную вентиляцию легких, другие реанимационные мероприятия.

**Обморок** – кратковременная потеря сознания, обусловленная острой гипоксией головного мозга вследствие спазма сосудов. Обморок чаще возникает у пациентов подросткового возраста от страха, испуга, сильных негативных эмоций, боли, длительного ожидания перед вмешательством и др.

Клиническая картина: побледнение лица, слабость, тошнота, звон в ушах, потемнение в глазах, головокружение, холодный липкий пот, падение температуры тела, быстрая потеря сознания; зрачки расширены, артериальное давление снижено, дыхание поверхностное, пульс редкий, слабого наполнения; возможны судороги.

Неотложная помощь:

- придать пациенту горизонтальное положение, обеспечить приток свежего воздуха, ослабить тугую воротничок, пояс;

- стимулировать дыхательный и сосудистый центры вдыханием паров нашатырного спирта;

- при затяжном течении ввести внутривенно или внутримышечно 1 мл 10% раствора *кофеин-бензоата натрия*.

При отсутствии эффекта внутримышечно ввести 1 мл 5% раствора *эфедрина* или 1 мл 1% раствора *мезатона*, в случае брадикардии – 0,5 мл 0,1% раствора *атропина сульфата* подкожно.

**Коллапс** – одна из форм острой сердечно-сосудистой недостаточности, характеризующаяся падением периферического сосудистого тонуса, а также острым уменьшением объема циркулирующей крови при сохраненном сознании. В детском возрасте он встречается достаточно редко.

Клиническая картина: сознание пациента сохранено, но может быть затемненным, спутанным; бледность, цианоз, общая слабость, ощущение холода, озноб, чувство жажды; язык сухой, зрачки расширены, мышцы расслаблены, дыхание поверхностное, пульс частый, нитевидный, снижено артериальное давление, холодный липкий пот; ребенок вялый, адинамичный, апатичный.

Неотложная помощь:

- придать пациенту горизонтальное положение, обеспечить приток свежего воздуха, кислорода, вызвать бригаду медицинской помощи;

- ввести *преднизолон* 1–2 мг/кг массы тела внутривенно;
- ввести 0,3–0,5 мл 1% раствора *мезатона* подкожно. При отсутствии эффекта – 0,5 мл 0,1% раствора *адреналина*. Оперативное вмешательство прекратить, пациента госпитализировать.

Предупреждение обморока и коллапса заключается в психологической подготовке, премедикации и безболезненности проводимых манипуляций.

Идиосинкразия к местным анестетикам может проявляться в виде крапивницы, отека Квинке и др. При крапивнице на коже появляются красные пятна (как после ожога крапивой), возникают кожный зуд, потливость, чувство жара. Отек тканей языка и губ характерен для отека Квинке. Пациентам подкожно или внутривенно вводят антигистамины (1% раствор *димедрола*, 2,5% раствор *пипольфена* и пр.), внутримышечно или внутривенно гормональные препараты (*преднизолон*) (в возрастных дозировках). Следует уложить ребенка, провести мониторинг артериального давления (АД), пульса и дыхания. При неэффективности данных мероприятий необходимо вызвать реанимационную бригаду для госпитализации пациента.

**Анафилактический шок** – аллергическая гиперреакция организма на введение вещества, характеризующаяся резким ухудшением деятельности сердечно-сосудистой системы с развитием острой сердечно-сосудистой недостаточности и потерей сознания. В патогенезе анафилактического шока ведущая роль отводится гистамину и серотонину, которые, вызывая дилатацию артериол и спазм гладкой мускулатуры, обуславливают перемещение большей части крови на периферию.

Клиническая картина: беспокойство; боль за грудиной и в животе; ощущение зуда лица и тела; гипертермия; сыпь; отечность век, слизистых оболочек носа, полости рта, гортани (асфиксия); отек Квинке; обильная саливация, тошнота, рвота, бледность, частый и малый пульс, глухость сердечных тонов, прогрессирующее снижение артериального давления, затрудненное дыхание, судороги (вплоть до остановки дыхания и сердца).

Неотложная помощь:

- прекратить введение препарата, вызвавшего анафилактический шок;

- уложить пациента, приподнять его нижние конечности; если он без сознания, повернуть голову набок, выдвинуть нижнюю челюсть или зафиксировать язык для предупреждения асфиксии; наладить ингаляцию кислорода;

- ввести внутривенно 0,2–0,5 мл 0,1% раствора адреналина (0,05 мл/год жизни) в 5 мл изотонического раствора хлорида натрия или глюкозы;

- назначить преднизолон из расчета 3–5 мг на 1 кг массы тела внутривенно;

- ввести 2% раствор димедрола (0,5 мг на 1 кг массы тела) или 2% раствор супрастина (0,1 мл/год жизни ребенка) внутривенно;

- ввести для снятия бронхоспазма 2,4% раствор эуфиллина внутривенно в возрастных дозировках (не более 1,0 мл);

- наладить внутривенное введение растворов для повышения объема циркулирующей крови и стабилизации АД;

- вызвать бригаду неотложной помощи для госпитализации ребенка.

Симптомы клинической смерти: цианоз кожных покровов и слизистых оболочек; отсутствие сознания, дыхательных движений и пульса на сонной артерии; широкий зрачок. Основные этапы реанимации в амбулаторных условиях (при остановке дыхания и сердца) изложены ниже.

В детском возрасте из-за беспокойства ребенка вероятность местных осложнений местной анестезии гораздо выше, чем у взрослых.

#### **Местные осложнения.**

**Боль и жжение при инъекции** зависят от физико-химических свойств местноанестезирующего раствора и скорости его введения. Эти ощущения всегда кратковременны. Введение содержимого полной капсулы местного анестетика должно осуществляться в течение одной минуты, что повышает как безопасность, так и комфортабельность инъекции.

**Парестезия (остаточная анестезия)** клинически проявляется небольшим изменением и снижением чувствительности в зоне иннервации, которая почти никогда не сопровождается поражением нерва на всем его протяжении. Причина ее возникновения чаще связана с самим вмешательством или использованием растворов анестетиков в более высоких концентрациях (4% раствор артикаина) и др. Медицинская помощь не требуется, поскольку парестезия проходит спонтанно через несколько недель или месяцев.

**Послеинъекционная контрактура жевательных мышц** клинически проявляется в виде ограничения открывания рта различной степени.

Причины:

- повреждение медиальной крыловидной мышцы при неправильном выполнении мандибулярной анестезии;
- применение затупленной иглы или иглы большого диаметра (0,6–0,8 мм);
- неоднократное прокалывание мышцы (3–5 раз и более), если врач не может достичь цели при выполнении мандибулярной анестезии;
- инфицирование крылочелюстного пространства и др.

Лечение контрактуры заключается в назначении физиотерапевтических процедур (УВЧ, ультразвук), а спустя 4–5 дней – механотерапии.

**Перелом инъекционной иглы** возникает в месте соединения канюли с иглой и наблюдается при проведении анестезии у нижнечелюстного отверстия. Использование одноразовых игл уменьшает количество переломов. Иглы меньшего диаметра ломаются чаще, чем иглы большего.

Причины:

- резкое перемещение шприца из одного положения в другое (с уровня моляров противоположной стороны на уровень резцов);
- внезапное движение головы ребенка в момент введения иглы в ткани;
- введение иглы в мягкие ткани на всю длину до канюли.

Неотложная помощь:

- извлечь иглу, захватив пинцетом выступающий конец;
- если отломок иглы полностью погрузился в ткани и недоступен для извлечения, пациента необходимо госпитализировать, где и решить вопрос о необходимости и объеме оперативного вмешательства (удалении инородного тела).

**Случайное инъекционное введение вместо анестетика агрессивных жидкостей** (нашатырный спирт, перекись водорода, хлористый кальций, этиловый спирт и т.д.) проявляется возникновением у пациента сильной боли и чувства жжения в области инъекции.

Причины:

- несоблюдение правил хранения лекарственных средств;
- невыполнение элементарных правил проведения инъекций.

Неотложная помощь:

- прекратить инъекцию;



- установить характер примененного раствора;
- срочно ввести в область инъекции *0,5% раствор новокаина* либо *0,9% раствор натрия хлорида* в объеме, превышающем объем введенной агрессивной жидкости в 5 раз;
- сделать разрез в проекции инфильтрата, промыть рану *раствором фурациллина 1 : 5000* или *физиологическим раствором* и дренировать ее;
- ввести при необходимости *50% раствор анальгина* внутримышечно, *1% раствор димедрола* или *супрастина* внутримышечно;
- наблюдать у хирурга-стоматолога или госпитализировать в челюстно-лицевой стационар.

**Занос инфекции** (инфицирование) можно предупредить, если действовать в соответствии с правилами асептики и антисептики и не дотрагиваться иглой до зубов и спинки языка.

**Гематомы** образуются чаще всего при местной анестезии в области бугра верхней челюсти. Для профилактики гематомы иглу следует продвигать по ходу введения анестетика (его предпосылка). Перед введением раствора анестетика нужно провести аспирационную пробу. При образовании гематомы применить давящую повязку и холод (пузырь со льдом) в течение двух суток.

**Прикусывание нижней губы** возможно после проведения мандибулярной анестезии. Для его предупреждения необходимо провести беседу с ребенком и его родителями.

Недостатки инъекционной анестезии:

- большинство местных анестетиков выпускается и применяется в клинической практике в форме гидрохлоридов. В кислой среде воспаленных тканей их действие проявляется слабо, так как не происходит преципитации свободного основания, обеспечивающего местноанестезирующий эффект. Снижение этого эффекта у пациентов с воспалительными заболеваниями ЧЛЮ наблюдается в большей степени при инфильтрационной анестезии;
- при воспалительных заболеваниях необходимо использовать амидные анестетики (*лидокаин*, *артикаин*), которые, в отличие от сложных эфиров, не гидролизуются холинэстеразной плазмой;
- из-за увеличения кровоснабжения в воспаленных тканях происходит быстрая абсорбция анестетика, что снижает продолжительность его действия и увеличивает токсичность;

# ОГЛАВЛЕНИЕ

---

Предисловие .....	3
Список сокращений .....	5
<b>Глава 1. Обезболивание при хирургических вмешательствах в челюстно-лицевой области .....</b>	<b>6</b>
1.1. Местное обезболивание .....	6
1.2. Общее обезболивание (наркоз) .....	18
<b>Глава 2. Операция удаления зуба в детском возрасте .....</b>	<b>26</b>
2.1. Местные и общие осложнения операции .....	31
<b>Глава 3. Воспалительные заболевания челюстно-лицевой области .....</b>	<b>35</b>
3.1. Этиология и патогенез воспалительных заболеваний ....	36
3.2. Особенности клинического течения воспалительных заболеваний у детей .....	41
3.3. Классификация воспалительных заболеваний челюстно-лицевой области .....	43
3.4. Периодонтиты временных и постоянных зубов .....	44
3.5. Одонтогенные периоститы .....	48
3.6. Остеомиелит челюсти .....	53
3.6.1. Одонтогенные остеомиелиты .....	54
3.6.2. Гематогенный остеомиелит .....	71
3.6.3. Травматический остеомиелит .....	76
3.7. Лимфадениты челюстно-лицевой области .....	80
3.8. Абсцессы и флегмоны челюстно-лицевой области .....	89
3.9. Фурункулы челюстно-лицевой области .....	96
3.10. Одонтогенные гаймориты (верхнечелюстные синуситы) ..	101
3.11. Актиномикоз челюстно-лицевой области .....	114
<b>Глава 4. Воспалительные заболевания слюнных желез у детей .....</b>	<b>122</b>
4.1. Общая характеристика и методы обследования. Классификация воспалительных заболеваний слюнных желез .....	122
4.2. Острые сialадениты .....	125
4.2.1. Острый эпидемический (вирусный) паротит .....	125
4.2.2. Острый неэпидемический сialаденит .....	128
4.3. Хронические неспецифические сialадениты .....	135
4.3.1. Хронический паренхиматозный сialаденит (хронический неэпидемический паротит) .....	136
4.3.2. Хронический сialодохит .....	143
4.4. Слюнно-каменная болезнь (калькулезный сialаденит) ....	145
	525

<b>Глава 5. Травмы челюстно-лицевой области</b> .....	154
5.1. Травмы мягких тканей лица и полости рта .....	154
5.1.1. Механические повреждения мягких тканей .....	156
5.1.2. Ожоги лица .....	165
5.1.3. Отморожения .....	171
5.2. Травмы зубов у детей .....	174
5.2.1. Ушибы зубов .....	175
5.2.2. Вывихи зубов .....	177
5.2.3. Переломы зубов .....	187
5.3. Переломы костей лицевого скелета .....	195
5.3.1. Переломы нижней челюсти .....	196
5.3.2. Переломы верхней челюсти .....	206
5.3.3. Переломы скуловой кости .....	213
5.3.4. Переломы костей носа .....	216
5.3.5. Огнестрельные переломы костей лицевого скелета ...	218
5.3.6. Родовые травмы челюстно-лицевой области .....	222
5.4. Вывихи нижней челюсти и повреждения височно-нижне- челюстного сустава .....	224
5.5. Осложнения травматических повреждений челюстно-лицевой области .....	229
5.5.1. Непосредственные осложнения и неотложная помощь .	230
5.5.2. Ближайшие осложнения при травмах челюстно-лицевой области, их профилактика и лечение .....	235
5.5.3. Отдаленные осложнения при травмах челюстно-лицевой области, их профилактика и лечение .....	236
 <b>Глава 6. Врожденные пороки развития челюстно-лицевой области</b> .....	 242
6.1. Каузальный генез (этиология) врожденных пороков развития человека .....	243
6.2. Патогенез врожденных пороков развития лица и челюстей	248
6.3. Виды врожденных пороков развития лица и челюстей. Классификация .....	251
6.4. Некоторые редкие врожденные синдромы лица и челюстей	253
6.5. Врожденные расщелины верхней губы и нёба .....	259
6.5.1. Состояние, проблемы и классификация .....	259
6.5.2. Клиническая картина (анатомические и функциональные нарушения) при различных видах врожденных расщелин ..	262
6.5.3. Способы вскармливания и уход за детьми с врожденными расщелинами верхней губы и нёба .....	269
6.5.4. Хирургическое лечение .....	273
6.5.5. Логопедическое обучение .....	284
6.5.6. Ортодонтическое лечение .....	287
6.5.7. Медицинская реабилитация детей .....	295
6.6. Короткие уздечки губ и языка .....	300
6.7. Мелкое преддверие полости рта .....	308
6.8. Аномалии количества и прорезывания зубов .....	312

6.9. Методы хирургического лечения зубочелюстных деформаций и аномалий прикуса у детей и подростков .....	316
6.10. Профилактика врожденных пороков развития челюстно-лицевой области .....	320
<b>Глава 7. Заболевания височно-нижнечелюстного сустава у детей и подростков .....</b>	<b>324</b>
7.1. Особенности строения височно-нижнечелюстного сустава в различные возрастные периоды .....	324
7.2. Классификация заболеваний височно-нижнечелюстного сустава у детей и подростков .....	327
7.3. Воспалительные заболевания височно-нижнечелюстного сустава – артриты .....	329
7.4. Артrosis височно-нижнечелюстного сустава .....	335
7.4.1. Вторичный деформирующий остеоартроз (фиброзный анкилоз) .....	336
7.4.2. Костный анкилоз .....	341
7.5. Неoартроз .....	349
7.6. Функциональные заболевания височно-нижнечелюстного сустава .....	351
<b>Глава 8. Опухоли челюстно-лицевой области .....</b>	<b>358</b>
8.1. Общая характеристика, особенности и классификация опухолей и опухолеподобных новообразований у детей .....	358
8.2. Доброкачественные опухоли и опухолеподобные образования мягких тканей челюстно-лицевой области и шеи .....	360
8.2.1. Опухоли эктодермальной природы .....	361
8.2.2. Опухоли мезодермальной природы .....	369
8.3. Доброкачественные опухоли слюнных желез .....	381
8.4. Доброкачественные опухоли и опухолеподобные новообразования костей лицевого скелета .....	388
8.4.1. Опухоли и опухолеподобные образования костей остеогенной природы .....	391
8.4.2. Опухоли костей неостеогенной природы .....	399
8.4.3. Опухоли и опухолеподобные образования костей одонтогенной природы .....	404
8.5. Злокачественные опухоли челюстно-лицевой области .....	425
Приложение. Тестовые вопросы .....	439
Литература .....	520

Учебное издание

**Корсак** Александр Казимирович  
**Кушнер** Андрей Николаевич  
**Терехова** Тамара Николаевна  
**Зенькевич** Юрий Всеволодович

## **ДЕТСКАЯ ХИРУРГИЧЕСКАЯ СТОМАТОЛОГИЯ**

Учебное пособие

Редактор *И.В. Тургель*  
Художественный редактор *Т.В. Шабунько*  
Технический редактор *Н.А. Лебедевич*  
Корректоры *Е.З. Липень, Н.Г. Баранова*  
Компьютерная верстка *А.И. Стебули*

Подписано в печать 25.11.2013. Формат 84×108/32. Бумага офсетная.  
Гарнитура «Times New Roman». Офсетная печать. Усл. печ. л. 27,72.  
Уч.-изд. л. 28,8. Тираж 500 экз. Заказ 393.

Республиканское унитарное предприятие «Издательство “Вышэйшая школа”».  
ЛИ № 02330/0494062 от 03.02.2009. Пр. Победителей, 11, 220048, Минск.  
e-mail: [market@vshph.com](mailto:market@vshph.com) <http://vshph.com>

Открытое акционерное общество «Красная звезда».  
ЛП № 02330/0552716 от 03.04.2009. 1-й Загородный пер., 3, 220073, Минск.